Ueber einen Fall von Kommunikation zwischen Oesophagus und Lunge.

(Mit einer Abbildung.)

Inaugural-Dissertation

zur

Erlangung der Doktorwürde

in der

Medizin, Chirurgie und Geburtshilfe

verfasst und einer

hohen medizinischen Fakultät

der

Kgl. Bayer. Ludwig-Maximilians-Universität zu München

unter dem Präsidium des Herrn Prof. **Bumm**

vorgelegt von

Robert Goldschmidt,
approb. Arzt aus Coblenz a/Rhein.

München, 1902.
Kgl. Hof- und Universitäts-Buchdruckerei von Dr. C. Wolf & Sohn.

Ueber einen Fall von Kommunikation zwischen Oesophagus und Lunge.

(Mit einer Abbildung.)

Inaugural-Dissertation

zur

Erlangung der Doktorwürde

in der

Medizin, Chirurgie und Geburtshilfe

verfasst und einer

hohen medizinischen Fakultät

der

Kgl. Bayer. Ludwig-Maximilians-Universität zu München

unter dem Präsidium des Herrn Prof. **Bumm**

vorgelegt von

Robert Goldschmidt,

approb. Arzt aus Coblenz a/Rhein.



München, 1902.

Kgl. Hof- und Universitäts-Buchdruckerei von Dr. C. Wolf & Sohn.

Gedruckt mit Genehmigung der medizin. Fakultät der Universität München.

Referent: Obermedizinalrat Prof. Dr. Bollinger.

Seinen lieben Eltern

in Dankbarkeit gewidmet

vom Verfasser.

Digitized by the Internet Archive
in 2026

https://archive.org/details/IA41548325_0093

Zu Anfang des Jahres 1902 hatte ich in der Kgl. Münchener Universitätskinderklinik Gelegenheit, einen Fall ausgedehntester Tuberkulose klinisch sowie pathologisch-anatomisch zu beobachten, der vor allem durch die Bildung einer derbwandigen Kommunikation zwischen Ösophagus und Lunge wohl zu den äussersten Seltenheiten gehören dürfte. Letzter Befund gewinnt noch an Interesse, insofern derselbe Teilerscheinung einer Reihe weiterer nicht gewöhnlicher Komplikationen war, welche sich alle auf demselben Boden entwickelt hatten. So war der Ösophagus Sitz einer diffusen Dilatation, einer Divertikel- und tuberkulösen Geschwürsbildung, Befunde, welche sich mit dem erstgenannten Bilde in engste Beziehung bringen lassen. Ätiologisch gleichartige Prozesse hatten sich ausserdem in den verschiedensten Organen jenes Patienten angesiedelt und dadurch ein sehr kompliziertes Krankheitsbild zuwege gebracht. Eine erschöpfende Darstellung desselben würde mich zu weit führen. Ich werde daher die letzt angedeuteten multiplen Erkrankungen nur summarisch behandeln und jenen hervorstechenden Affektionen an Ösophagus und Lunge mein Hauptaugenmerk zuwenden.

Am 10. März 1902 wurde der zwei Jahre alte Knabe Max Wagner von seiner Mutter der Kinderklinik zur Aufnahme überbracht. Hereditäre Belastung erscheint nach Angabe der Mutter ausgeschlossen. Trotzdem war das Kind stets schwächlich. Im Alter von einem Jahre machte es einen mehrere Monate dauernden Keuchhusten durch. Es

erholte sich jedoch wieder und befand sich in einem leidlichen Zustande, bis im Mai 1901 eine schmerzhaft entzündliche Schwellung des linken Kniees mit gleichzeitiger Beteiligung der entsprechenden Leistenbeuge eintrat. Patient wurde damals in der chirurgischen Abteilung des Kinderspitals behandelt und die Diagnose auf Fungus des Kniegelenkes gestellt. Während die Schwellung der Leistendrüsen auf Applikation von grauer Salbe prompt zurückging, zog sich die Behandlung der Geschwulst am Knie über Monate hin. Das Kind magerte zusehends ab und litt auch öfters an Husten. Nahrungsaufnahme war gering, Stuhl träge, aber regelmässig.

Gleichzeitig mit dem Kniegelenksleiden hatte sich eine linksseitige Hodenentzündung eingestellt. Dieselbe ging nicht mehr zurück, vielmehr griff der Prozess so weit um sich, dass es nach Perforation der Haut zur Bildung einer schmierig eitrige Flüssigkeit secernierenden Fistel kam.

Anfang vorigen Jahres entstand an dem nicht völlig geheilten Knie ein neuer Abscess, der alsbald geöffnet wurde. Ausserdem hatte sich damals seit vier Wochen eine entzündliche Schwellung und stark secernierende Fistel in der rechten Ellenbeuge gebildet. Das Allgemeinbefinden blieb auf diese Weise immer unbefriedigend.

Am 10. März trat plötzlich noch eine bedeutende Verschlimmerung in dem Befinden des Knaben ein. Er erkrankte schwer mit Appetitlosigkeit, Kopfschmerz und Erbrechen, das drei- bis viermal am Tage erfolgte. Er schrie laut auf, besonders nachts, aus dem Schlafe erwachend. Das Erbrechen liess darauf bald nach, dagegen bemerkte man jetzt, dass das rechte Augenlid tiefer herabhing als das linke. Auf diese Weise verfiel das Kind zusehends, so dass sich die Mutter genötigt sah, wegen des schweren Zustandes die Hilfe der Klinik aufzusuchen.

Das Bild, welches Patient bei seiner Aufnahme bot, war etwa folgendes: „Es ist ein seinem Alter entsprechend grosser, stark abgemagerter Knabe mit blasser Hautfarbe und anämischen Schleimhäuten. Die oberen Augenlider bedecken zu dreivierteilen die aufwärts gerollten in Schlafstellung befindlichen Bulbi. Das rechte Augenlid hängt tiefer herab als das linke. An den Augenwinkeln und Wimperhaaren findet sich teils eingetrocknetes, teils flüssiges gelbes Sekret. Die Conjunctiva-Bulbi ebenfalls mit eingedicktem Sekret bedeckt. Um den Hornhautrand herum sieht man eine cirkuläre Rosainjektion. Die Pupillen beiderseits mittelweit, gleichgross, auf Lichteinfall prompt reagierend. Der rechte Mundwinkel steht tiefer als der linke, wie überhaupt die Konturen der rechten Gesichtshälfte verwischter sind, als die der linken. Das linke Ohr zeigt eitrige Sekretion. Grosse Fontanelle geschlossen; am Hinterhaupt keine weichen Stellen. Die oberflächlichen Hautvenen sind stark gefüllt. Zähne: $\frac{102 \mid 202}{202 \mid 212}$ quergerifft.

Mundschleimhaut blass, mit eingetrocknetem Schleim und abgestossenem Epithel bedeckt. Die Rachengebilde injiziert.

Thorax an beiden Seiten eingesunken, die untere Apertur glockenförmig erweitert, die Rippenknorpel leicht aufgetrieben. An dem Brustteil der Wirbelsäule besteht eine leichte kyphoscoliotische Verkrümmung mit der Konvexität nach links, in dem Lendenteil eine leichte Kyphose. Das rechte Ellenbogengelenk zeigt starke Auftreibung; die Haut darüber ist von zahlreichen Fistelöffnungen durchsetzt, durch welche man mit der Sonde bis in das Gelenk kommt. Auch das linke Kniegelenk zeigt eine ähnliche spindelförmige Anschwellung. An der Aussenseite des Fibulaköpfchens eine 1,5 cm lange, 0,5 cm breite, rosarote Narbe mit zwei in die Tiefe führenden Fistelöffnungen. Die Kniee sind rechtwinkelig gebeugt; das

linke befindet sich in Kontrakturstellung. Auch die Oberschenkel sind leicht an den Leib angezogen. Die Füsse sowie die Zehen in Plantarflexion.

Die Skrotalhaut ist stark gerunzelt und an einer Stelle links der Raphe silber-20pfennigstückgross rot verfärbt. Das Zentrum der Verfärbung ist mit einer gelblich-grünen Kruste bedeckt, bei deren Entfernung sich aus der an entsprechender Stelle befindlichen Fistelöffnung ein Tropfen dicken gelben Eiters entleert. Die Palpation ergibt den rechten Hoden etwa erbsen-, den linken taubeneigross. Die regionären Lymphdrüsen infiltriert, links stärker als rechts.

Bei Bewegung gelegentlich der Untersuchung schreit das Kind laut auf.

Puls: regelmässig, weich, Frequenz 112. Respiration: regelmässig, Frequenz 34. Temperatur 38,5.

Über der rechten Lunge keine Dämpfung, dagegen erscheint hinten über der linken Lunge der Schall abgekürzt. Dem perkutorischen Befund entsprechend, ist In- und Exspiration über der ganzen rechten Lunge deutlich hörbar, links dagegen unbestimmt. Besonders deutlich ist dieser Unterschied an einer Stelle unten in der Höhe des achten bis neunten Wirbelkörpers wahrnehmbar.

Herz in normalen Grenzen, Töne dumpf, aber rein.

Abdomen leicht eingezogen. Leber palpabel, etwas vergrössert, weich, mit stumpfem Rand.

Die Sehnen und Periost-Reflexe erscheinen verstärkt, das Kernig'sche Symptom angedeutet. Urin frei von Eiweiss und Zucker.

Ophthalmoskopischer Befund: Konturen der Optici leicht verwischt, Transparenz beeinträchtigt, Capillarhyperämie in der Umgebung der Papillen.

Otoskopischer Befund: Links stark fötide schleimig-eitrige Sekretion. Perforation der Trommelfells anscheinend im hin-

teren oberen Quadranten. Die Epidermis des Trommelfells maceriert.

Die klinische Diagnose ergab also zunächst eine akute tuberkulöse Basilarmeningitis, daneben leichte Rachitis, Gelenkfungus, Infiltration des linken Unterlappens, Hodentuberkulose, leichte Neuritis nervi optici beiderseits, Otitis media purulenta acuta links.

Im weiteren gestaltete sich der Krankheitsverlauf folgendermassen.

16. III. Das Kind beständig bewusstlos, merkt auch nicht, wenn man ihm Milch anbietet, obwohl es gierig und viel trinkt, wenn man die Milch an seine Lippen bringt. Puls und Atmung unregelmässig.

17. III. Die Atemzüge wechseln sowohl in Tiefe als in Frequenz, die Beschleunigung des Pulses nimmt immer mehr zu. Unter langsamer Fiebersteigerung erfolgt am 18. III. früh der Exitus.

Bei der Sektion[1]) ergab die äussere Besichtigung die schon erwähnten klinisch erhobenen Daten. Weiter fanden sich das rechte Ellenbogengelenk und die linke Kniegelenkshöhle voll von dünnflüssigem Eiter und schlechten Granulationen. Fettpolster und Muskulatur zeigen sich beim Öffnen des Leibes sehr gering entwickelt. In der Bauchhöhle ist keine freie Flüssigkeit. Zwerchfellstand beiderseits vierte Rippe. Wurmfortsatz frei beweglich am Beckeneingang. Der Herzbeutel liegt zweimarkstückgross vor und ist leer. Linke Lunge rückwärts und unten leicht verklebt; die rechte besonders oben adhärent. Vor der Höhe der fünften bis achten Rippe ragt von der Wirbelsäule her ein rundlicher Knollen in die Pleurahöhle hinein. Die Vena Arygos ist über diesem

[1]) Sektions-Journal des pathol. Instituts Nr. 235, 1902.

nach vorne und rechts gedrängt. Auf der linken Seite in entsprechender Höhe ist ebenfalls eine solche Einlagerung erkennbar.

Die Rachenschleimhaut ist blass, die Tonsillen sind klein. Der Ösophagus zeigt in den unteren zwei Dritteln seines Verlaufes eine Erweiterung des Lumens. In der Höhe der Bifurkation ist die Mukosa und teils auch die abwärts liegende Schleimhaut durchsetzt von Substanzverlusten, deren Ränder stark unterminiert sind. Oberhalb dieses 6 mm im Durchmesser haltenden Substanzverlustes, findet sich eine trichterförmige Öffnung, durch die die Sonde nach vorne in eine säckchenförmige Ausbuchtung gelangt. Diese führt weiter in einen käsig gefüllten, von solider Wandung umgebenen Gang, und weiter durch ein direkt für den Sondenknopf durchgängiges Loch der Pleura pulmonalis in die Substanz des linken Unterlappen hinein, wo sie ampullär in einer über haselnussgrossen, käsig gefüllten Höhle endigt. Die peritrachealen und Bifurkations-Lymphdrüsen sind über bohnengross geschwellt und trocken verkäst.

Die harte Hirnhaut ist stark gespannt, der Längsblutleiter enthält geronnenes und flüssiges Blut. Die weichen Häute über der Konvexität durchfeuchtet. Die pialen Venen über den hinteren Partieen ausgedehnt. Bei Herausnahme des Gehirns entleert sich eine leicht getrübte, seröse Flüssigkeit. Die weichen Häute an der Basis zeigen geringe sulzige Trübung und besonders dem Gefässverlaufe folgend, sehr dicht stehende feine graue Knötchen; ebensolche reichlich in der Umgebung des Austrittes der Vena magna Galeni. Gehirnsubstanz derb, graue Rinde schmal und von der weissen deutlich geschieden. Corpus callosum weicher. Die Kammern wenig dilatiert, mit glattem Ependym ausgekleidet und heller Flüssigkeit gefüllt. In der Basis ist die Zeichnung der grossen Ganglien ziemlich deutlich erkennbar. Graue Kerne

ohne Einlagerungen. Kleinhirn weicher als die vorderen Hirnpartieen, blass, ohne pathologischen Befund.

Nach Herausnahme der Brustwirbelsäule zeigt sich der Körper des fünften Brustwirbels total zerstört. An seine Stelle ist eine über bohnengrosse, zackig begrenzte Zerfallshöhle getreten. Die darüber und darunter liegenden Zwischenwirbelscheiben sind noch in den eitrigen Zerfall miteinbegriffen.

Die Pleura der ganzen linken Lunge ist mit abziehbaren fibrinösen Schwarten bedeckt. Die Substanz des Oberlappens ist weich, graurot, lufthaltig. Der ganze Unterlappen fest infiltriert. In der Spitze des Unterlappens findet sich eine haselnussgrosse, mit käsigem Eiter gefüllte Höhle, in der Umgebung dichte, confluierende, käsige Herde, die entfernteren Teile sind mit miliaren Knötchen reichlich durchsetzt und zeigen ein fleckig-marmoriertes Aussehen. Die rechte Lunge ist gut lufthaltig, ohne irgendwelche umschriebene oder diffuse Einlagerungen.

Herz von seinem gewöhnlichen Umfange. Epicard fettlos. Myocard blass, aber zäh. Die Klappen zart und gut beweglich. Endocard glatt, durchsichtig; ebenso die Intima der grossen Gefässe.

Milz mit der Umgebung, namentlich der Zwerchfellkuppel, ziemlich fest verwachsen. Die Kapsel fibrös verdickt. Grösse, über die Konvexität gemessen, 9 : 6,5. Auf dem Durchschnitt die Pulpa dunkelrot, die Follikel als helle Punkte deutlich abgegrenzt. Daneben finden sich bis über hanfkorngrosse, trockene gelbe Knötchen in das Gewebe eingelagert.

Die Magenschleimhaut diffus injiziert. In der Ileocoecalklappe ein tiefgreifendes, linsengrosses, von unterminierten Rändern umgebenes Geschwür, das bis in die Muscularis hineinreicht. Der Dickdarm ist intakt.

Leber in allen Durchmessern etwas geschwellt. Die

Kapsel durchsichtig glatt; ebenso die Oberfläche völlig eben. Auf der Schnittfläche zeigen sich in der Lebersubstanz an zahlreichen Stellen hanfkorn- bis kirschkerngrosse käsige Knoten, die zum Teil solide Wandungen und im Zentrum ein Lumen aufweisen, das von käsig-galligem Inhalt erfüllt ist. Im übrigen ist die Läppchenzeichnung nirgends deutlich und das Gewebe ausserordentlich blass. Die Gallenblase enthält wenig hellgrünliche Galle.

Bei der Herausnahme der Beckeneingeweide wölbt sich vor dem Promontorium ein fluktuierender Sack in das kleine Becken hinein. Bei Eröffnung entleert sich reichlich dicker, rahmiger, grünlicher Eiter. Der Sack steht nach oben in Verbindung mit einer in den Körper des letzten Lendenwirbels hineinführenden Höhle. Die Knochensubstanz des letzteren ist total zerfallen und in eine schmierig käsig-eitrige Masse verwandelt.

Beide Nieren etwas vergrössert, geschwellt; Oberfläche absolut glatt und sehr blass. Auf dem Durchschnitt die Rinde etwas verbreitert, von schwammiger Konsistenz und stellenweise etwas hervorquellend. Die Farbe der Markkegel an der Basis dunkler als an der Spitze. Nierenbecken eng, fast frei von Fettgewebe.

Der linke Hoden ungefähr sechsmal so gross als der rechte. Albuginea verdickt. Die Substanz fühlt sich derb an. Beim Einschneiden ist die mächtig vergrösserte Hodensubstanz von einer vielkammerigen Höhle durchsetzt, deren Wände eine graugelbliche, käsige Beschaffenheit zeigen. Der Nebenhoden ist abgrenzbar und ebenso wie der rechte Hoden und Nebenhoden ohne erkennbare Veränderungen. Auch in den Samenblasen sind keine abnorme Einlagerungen.

Die anatomische Diagnose lautet demnach:

Chronische käsige Tuberkulose der intrathoracalen Lymphdrüsen.

Tuberkulöse Caries der Wirbelsäule mit Zerstörung eines Brust- und Lendenwirbels.

Periostale Tuberkulose und Abscesse.

Tuberkulöser Fungus des Ellenbogen- und Kniegelenkes.

Ulceröse Phthise des Ösophagus durch Fortleitung von seiten der Lymphdrüsen.

Diffuse Ektasie des Ösophagus, Tractionsdivertikel des letzteren mit Perforation in den linken Unterlappen.

Tuberkulöse Bronchopneumonie in dem linken Unterlappen.

Ulceröse Phthise im unteren Dünndarm.

Cholangitis tuberculosa.

Disseminierte Tuberkulose der Milz.

Käsige Hodentuberkulose links.

Otitis media purulenta links.

Akute tuberkulöse Leptomeningitis der Basis.

Bei einem Überblick über das gesamte Krankheitsbild erscheint es zunächst erstaunlich, dass trotz derartig tiefgreifender pathologischer Veränderungen der Organismus eines so zarten Kindes seine Lebensfunktionen noch erfüllen konnte. Wundern muss man sich auch über die relativ unbedeutenden Erscheinungen, welche viele dieser Prozesse während des Lebens gemacht hatten. Weder die Wirbelcaries, noch die Ösophaguserkrankung, noch die Cholangitis hatten irgendwelche nennenswerte Symptome dargeboten. Obwohl zwei Wirbelkörper total zerstört waren und ihre mit käsigem Eiter gefüllten Zerfallshöhlen mit der Dura des Spinalrohres in engster Berührung standen, hatte man dennoch niemals hierauf zurückzuführende auffallende statische oder nervöse Ausfallserscheinungen beobachten können. Auch der Intestinaltraktus zeigte während des Lebens keine Symptome, die auf

pathologische Veränderungen hindeuteten. Nahrungsaufnahme und Verdauung erfolgten ohne jedes auffällige Symptom. Kein Verschlucken, kein Erbrechen — mit Ausnahme von dem durch die Meningitis hervorgerufenen —, keine Diarrhöen waren vorhanden, und doch befand sich ausser der schon genannten ulcerösen Ösophagustuberkulose ein phthisischer Prozess im unteren Dünndarm, trotzdem waren die grösseren Gallengänge in ausgedehnter Verkäsung begriffen, obgleich Ikterus völlig fehlte.

Es lag also ein Zustand vor, der ungeachtet der tiefgreifenden Zerstörungen vielleicht noch einige Zeit hätte fortbestehen können, wenn nicht die akute Basilarmeningitis die unmittelbare Todesursache gebildet hätte. Von wo die Basilarmeningitis ausging, ist bei der Menge der in Frage kommenden Möglichkeiten kaum zu beantworten. Nur das eine ist sicher, dass die Infektion auf dem Blutwege erfolgte. Dafür spricht sowohl die gleichmässige diffuse Verteilung der Tuberkel über die Hirnbasis, als auch ihre Anordnung genau entsprechend dem Verlaufe der Gefässramifikationen. Eine Verschleppung per continuitatem von dem Ohre aus kommt nicht in Betracht, da der Felsenbeinteil der Schädelbasis völlig intakt war, und sich auch an den entsprechenden Hirnpartieen keine auffälligen Veränderungen nachweisen liessen, welche diese Stelle als Ausgangspunkt hätten erscheinen lassen. So viel über den akuten Prozess.

Es fragt sich nun, wie sich die chronische Tuberkulose der übrigen Organe entwickelte? Einen Ausgangspunkt für sie mit Sicherheit anzugeben, ist nicht wohl möglich, da ein grosser Teil der Krankheitsherde ungefähr das gleiche Alter — wenigstens schätzungsweise — aufweist. Trotzdem erscheint der pathologische Prozess, welcher zur Bildung einer Kommunikation zwischen Ösophagus und Lunge führt, so weit fortgeschritten, dass man kaum fehlgehen dürfte, wenn man den

Ursprungsherd hier sucht. Dieser Herd entwickelte sich, wie nachher noch näher nachgewiesen werden soll, wahrscheinlich aus einer verkäsenden Bronchialdrüse, welche hier wie in so vielen Fällen die Eingangspforte für das tuberkulöse Virus gebildet hatte.

Eine derartige primäre Erkrankung der Bronchialdrüsen ohne vorausgegangene Infektion der Lunge, war noch vor nicht langer Zeit eine vielumstrittene Frage. Erst mit dem experimentellen Nachweis einer Lymphdrüseninfektion durch intakte Schleimhaut, insbesondere die der gesunden Lunge (Buchner u. a.) hindurch, gelangte jene damals noch nicht bewiesene Thatsache zu allgemeiner Anerkennung. Ich selbst hatte Gelegenheit, schon wenige Tage nach der Obduktion des in Frage stehenden Falles ein illustrierendes Beispiel zu beobachten. Die Sektion eines an akuter Basilarmeningitis verstorbenen Kindes (Anna St.) ergab bei völlig negativem pathologischen Befunde aller übrigen Organe, als einzigen in Betracht kommenden Ausgangspunkt eine in frischer Verkäsung befindliche Bronchialdrüse.

Ich darf demnach wohl auch in diesem Falle annehmen, dass die ursprüngliche Verschleppung, von einer verkäsenden Bronchialdrüse ausgehend, auf dem Blutwege erfolgte. Auf dem Blutwege sage ich, weil zur Zeit der Erkrankung des Kindes gleich mehrere entfernt liegende Organe ergriffen wurden. Zwar wird in der Anamnese bloss das gleichzeitige Auftreten der Gelenk- und Hodentuberkulose erwähnt, jedoch dürfte es sicher sein, dass auch ein Teil der übrigen Affektionen, z. B. die der Wirbelkörper, schätzungsweise das gleiche Alter aufweisen. Der Grund liegt einfach darin, dass jene beiden erstgenannten Prozesse die anfänglich allein deutlich wahrnehmbaren waren, während die Caries, im Inneren der Wirbelkörper beginnend, erst auf dem Sektionstisch in weit vorgeschrittenem Stadium mit Sicherheit erkannt werden konnte.

Nun weist Cornet an der Hand von Impfversuchen auch auf die Möglichkeit einer rapiden lymphogenen Infektion hin und will diesen Infektionsmodus mehr als bisher dem hämatogenen gegenüber berücksichtigt wissen. Wenn aber, wie hier, sprungweise Ellenbogengelenk, Hoden, Wirbelkörper etc. in kürzester Zeit befallen werden, erscheint eine derartige Erklärung für den vorliegenden Fall kaum statthaft. Mit Sicherheit darf man daher in diesem Falle annehmen, dass bereits früher zur Zeit der multiplen Infektionen spezifische Keime im Blute des Patienten kreisten. Es gehört dieses Bild in den Rahmen der sogenannten chronischen Miliartuberkulose, bei der schubweise Tuberkelbazillen in das Blut gelangen und dieses oder jenes Organ infizieren. Auch die letzte tödliche Meningitis ist als ein Glied in der Kette der schubweise auf dem Blutwege erfolgenden Teilinfektionen anzusehen. Warum es in solchen Fällen nicht gleich zu einer allgemeinen Miliartuberkulose kommt, ist nicht ganz aufgeklärt. Jedenfalls ist es sehr wesentlich, ob ein Herd in ein venöses oder arterielles Gefäss durchbricht. Die ersteren Fälle legen die Gefahr einer Allgemeininfektion bedeutend näher als die letzteren, in denen sich unter günstigen Umständen die Infektion auf das periphere Verbreitungsgebiet der Arterie beschränken wird.

Ich komme nunmehr zum Kernpunkt meiner Auseinandersetzung, zur Besprechung jener seltsamen Befunde an Ösophagus und Lunge. Im Interesse eines besseren Zusammenhanges wiederhole ich dabei einige schon in dem Sektionsbefund gegebenen Daten. Ausserdem habe ich eine Abbildung beigefügt, welche einen orientierenden Überblick über die pathologischen Verhältnisse gewähren soll.

Man sieht auf dem Bilde den Ösophagus längs seiner hinteren Wand geöffnet. Etwa in der Höhe der Bifurkation,

an dessen vorderer Wand, findet sich eine etwa kleinbohnengrosse ulcerierte Stelle, welche mit käsig eitrigem Belag bedeckt ist. Nach dem Wegspülen dieser Massen zeigen sich die Ränder des Defektes weithin unterminiert und der Grund desselben leicht zerklüftet. Der Sitz des Geschwüres ist nicht direkt in der Schleimhaut, sondern tiefer in dem submukösen Bindegewebe gelegen. Trotzdem ist auch die Schleimhaut an vielen Stellen arrodiert und zum grossen Teil zerstört. Die noch erhaltenen Schleimhautpartieen überbrücken den Zerfallsherd und verwehren dadurch auf dem Bilde einen genaueren Einblick in die Tiefe.

Oberhalb dieses Herdes zeigt sich in der Wand der Speiseröhre eine leichte trichterförmige Vertiefung. Die Basis derselben ist von längsovaler Form und misst etwa 6 mm im Längsdurchmesser. Bei einer Sondierung dieses Trichters lässt sich die Sonde wider Erwarten weit in die Tiefe führen. Im ersten Moment lag daher die Annahme nahe, es sei mit derselben ein künstlicher Weg gebahnt worden. Als man aber vorsichtig von aussen auf die Sonde einschnitt, fand sich dieselbe in einem wohl ausgebildeten Kanale vor, der, von der eben erwähnten Stelle des Ösophagus ausgehend, dessen Wandung durchbohrte, und weiterhin auch die Pleura pulmonulis durchdringend, in einer zentral gelegenen Caverne des linken Unterlappens mündete. Die Wandung des Ganges hebt sich deutlich von der Umgebung ab, verschmilzt jedoch an dem einen Ende mit dem Gewebe des Ösophagus. Die durchschnittliche Wandstärke beträgt etwa 1,5 mm. Sie besteht mikroskopisch aus derbem sklerosiertem Bindegewebe, wie es in der Umgebung tuberkulöser Herde häufig vorkommt. Das Lumen des Ganges zeigt an den einzelnen Stellen verschiedene Durchmesser. Der engste Teil befindet sich in der Spitze der schon erwähnten trichterförmigen Einziehung der Ösophaguswand. Dicht hinter diesem Isthmus erweitert sich

der Kanal säckchenförmig und schliesst hier einen relativ geräumigen, etwa kirschkerngrossen Hohlraum ein. Hinter dieser Anschwellung verjüngt sich der Gang wieder, um in gleicher Stärke etwa 2 cm fortzuziehen. Nach Perforation der Pleura tritt eine trichterförmige Erweiterung des Lumens ein, die bis zur Mündung in die Caverne allmählich zunimmt. Kurz vor der Einmündungsstelle spannt sich eine Brücke indurierten Lungengewebes quer durch den Kanal und stellt so die Kommunikation mit der Caverne durch zwei Ostien her. Das Gewebe in der Umgebung der Caverne ist besonders stark mit confluierenden grösseren käsigen Knoten infiltriert. Nach der Peripherie nimmt die Grösse dieser Gebilde allmählich ab, um mehr miliaren Formen Platz zu machen.

Der Inhalt des Kanals bestand, ebenso wie der Belag des Geschwüres, aus käsig eitrigen Massen, welche nach ihrer makroskopischen Beschaffenheit in nichts von den Zerfallsprodukten der Caverne abwichen. Mikroskopisch konnte ich den Inhalt leider nicht untersuchen, da derselbe bei der Konservierung des Präparates völlig weggespült worden war. Trotzdem ist über die Natur dieser Massen wohl kein Zweifel vorhanden. Sie sind gerade so wie das ganze eben beschriebene Bild das Produkt eines tuberkulösen Prozesses.

Noch ein auffallendes Moment verdient hier erwähnt zu werden. Es ist die Erweiterung des Ösophagus von der Stelle der Ulceration an, bis hinab zur Cardia. Derartige diffuse Ektasien finden sich häufiger als Begleiterscheinung bei Stenosenbildung. Sie entstehen auf mechanischem Wege durch Stagnation der Ingesta oberhalb der stenosierten Stelle. In einer verschwindend kleinen Zahl von Fällen, zu denen auch der vorliegende gerechnet werden muss, fehlen derartige sichere anatomische Anhaltspunkte. Der Ösophagus ist ohne jede Beeinträchtigung seiner Durchgängigkeit erweitert. Häufig sah man sich hier mangels jeglicher anatomischer Beweise

gezwungen, Hypothesen aufzustellen, welche das Dunkel der Entstehungsursache nicht lichten konnten. Congenitale Veranlagung, Cardiospasmus, vermehrte Nachgiebigkeit und verringerte Kontraktionsfähigkeit der Ösophagusmuskulatur, kurz alle möglichen Faktoren wurden zur Erklärung herangezogen. Ab und zu konnte man diese Veränderungen auf greifbarere funktionelle Störungen zurückführen. Sehr plausibel erscheint da eine Erklärung, welche Dreschfeld in einem von ihm veröffentlichten Falle gegeben hat. Derselbe fand ohne jede nachweisbare Kanalisationsstörung eine enorme Ektasie des Ösophagus und konnte als Ursache eine kleine mit einer geschwollenen peribronchialen Lymphdrüse verwachsene Narbe finden, welche auf den Ösophagus einen Zug ausübte. Die Ektasie war also in diesem Falle, wie Dreschfeld wohl mit Recht annimmt, allein die Folge einer pathologischen Fixation und der dadurch bewirkten Funktionsstörung der Speiseröhre. Ganz ähnliche Verhältnisse haben wir auch in unserem Falle. Die Narbe dort wird hier durch die feste Wandung des kommunizierenden Ganges ersetzt, welche den Ösophagus weithin mit dem umgebenden Gewebe bis zu der Lunge hin fixierte. Worin sich das vorliegende Präparat nach dieser Richtung von jenem unterscheidet, das ist vor allem der relativ geringe Grad der Dilatation. Der Umfang des Ösophagus beträgt oberhalb der fixierten Stelle durchschnittlich 1,4 cm, unterhalb derselben 2,5 cm, ein Verhältnis, welches auf der beigefügten Zeichnung leider nicht prägnant genug hervorgehoben erscheint. Wenn nun auch die Dilatation hier lange nicht so ausgesprochen ist, wie in dem erst zitierten Falle Dreschfelds, so scheint sie doch die in jenem Falle gegebene Erklärung zu bestätigen.

So interessant dieser Befund auch sein mag, weit grössere Beachtung beansprucht jedenfalls die Entstehungsgeschichte des kommunizierenden Ganges zwischen Ösophagus und Lunge. Wenn man dieselbe auch nicht mit positiver

Sicherheit geben kann, so finden sich doch in dem anatomischen Bau dieses Gebildes so viel Anhaltspunkte, dass auf dem Wege von Rückschlüssen der Gang des Prozesses mit grösster Wahrscheinlichkeit rekonstruiert werden kann.

Schon eingangs der Betrachtung über die multiple Ausbreitung der Tuberkulose bei dem Patienten verlegte ich nach diesem Orte den primären Herd, und beschuldigte eine verkäsende peribronchiale Lymphdrüse als Urheberin des ganzen Prozesses. Dem früheren Sitze dieser Lymphdrüse entspricht, wie man annehmen muss, die ampullenförmige Erweiterung des Ganges unmittelbar neben dem Ösophagus. Das beweist sowohl die Lage in der Höhe der Bifurkation, als auch die Form des Gebildes. Ausserdem wäre nicht einzusehen, wie plötzlich, in dem sonst ziemlich gleichmässig verlaufenden Lumen des Ganges, ohne Grund eine derartige Schwankung hätte eintreten sollen. Wäre die Kommunikation dieser Höhlung mit dem Ösophagus eine breite, so fragte es sich noch, ob dieselbe nicht eine Ausstülpung des schon erwähnten Divertikels sei. Da die Verbindung zwischen beiden aber nur durch eine kleine Fistelöffnung erfolgte, fallen diese Bedenken weg.

Ich nehme nun an, dass zu Beginn der Verkäsung dieser Lymphdrüse, sich eine reaktive Bindegewebswucherung in der Umgebung entwickelte, welche als Heilfaktor bestrebt war, den Krankheitsprozess auf seinen Herd zu beschränken. Das Bindegewewebe konnte jedoch der fortschreitenden Verkäsung nicht allerorts standhalten, der Prozess setzte sich vielmehr seitlich eingedämmt fort, das Gewebe kanalisierend, sowohl schräg abwärts nach der Lunge, als auch nach dem Ösophagus zu. Obwohl erster Weg eine beträchtliche Länge aufweist, vermochte die schützende Bindegewebshülle dennoch lange standzuhalten, die noch nicht einmal seitlich durchbrochen wurde, als der Prozess die Pleura erreichte und, sie

durchdringend, das Lungengewebe ergriff. Hier begann aber die Einschmelzung schon grössere Dimensionen anzunehmen, — die allmähliche ampulläre Erweiterung des Ganges weist deutlich darauf hin. Mit der rascher umsichgreifenden Zerstörung konnte der Heilungsprozess jetzt keinen gleichen Schritt mehr halten. Bald war der Punkt erreicht, wo der tuberkulöse Prozess die ihm gesetzten bindegewebigen Schranken durchbrach und allmählich eine diffuse Infiltration des ganzen Lungenlappens verursachte. Die allmählich excentrisch fortgeschrittene Infiltration des Lungenlappens liess sich auf der beigefügten Zeichnung nicht gut nachbilden, ist aber an dem Präparat deutlich erkennbar. Wir finden dem Alter entsprechend am Ende des Ganges das Lungengewebe bereits zu einer Caverne eingeschmolzen, während um dieselbe herum das Gewebe sich noch im Zustande derber Infiltration befindet, die nach der Peripherie zu abnimmt.

Man könnte fragen, ob nicht der Lungenherd der primäre und, von ihm ausgehend, eine Kommunikation mit dem Ösophagus entstand? Diese Möglichkeit lässt sich mit ziemlicher Sicherheit ausschliessen. Von Haus aus waren die Lungen dieses Kindes relativ wenig zu einer tuberkulösen Erkrankung disponiert. Dafür spricht bei der ausgedehnten Erkrankung vieler anderer Organe die völlige Intaktheit der gesamten Lunge mit Ausnahme des linken Unterlappens. Wäre eine Infektion von aussen her auf dem Luftwege erfolgt, so hätte sich dieselbe mit grösster Wahrscheinlichkeit an irgend einer Prädilektionsstelle und nicht mitten im Gewebe des linken Unterlappens lokalisiert. Ferner sind die von der Caverne nach dem Ösophagus hinziehenden Veränderungen offenbar viel älteren Datums als die übrigen Lungenaffektionen. Es hiesse zudem den Thatsachen Gewalt anthun, wollte man annehmen, dass der Prozess in der Lunge begann, und seitlich abgekapselt noch aufwärts rascher fort-

schritt als in dem übrigen, einer Infiltration schrankenlos offenstehender Gewebe des linken Unterlappens. Alle diese Erwägungen deuten vielmehr mit ziemlicher Sicherheit darauf hin, dass sich die Erkrankung in der erst geschilderten Weise entwickelte.

Ich komme nun zur Verfolgung des zweiten Weges, den der Prozess, wie angenommen, von der verkäsenden Lymphdrüse ausgehend, nach dem Ösophagus zu nahm. Diese Strecke ist bei der unmittelbaren Nachbarschaft beider Organe sehr kurz. Die hier bestehenden Veränderungen sind in erster Linie ein Produkt der entzündlichen Verschmelzung der Lymphdrüse mit dem Ösophagus. Durch sie wurde der Ösophagus fixiert und in seiner Funktion so behindert, dass sich die schon beschriebene Dilatation desselben bildete. Bei der entzündlichen Verschmelzung allein blieb es nicht. Nach und nach wurde infolge der dauernden Bespülung mit infektiös käsigen Massen die trennende Wand arrodiert und schliesslich perforiert. Nach der Perforation fanden die Zerfallsprodukte freien Abschluss nach dem Ösophagus; die entzündliche Spannung der befallenen Teile liess nunmehr nach. Das gewucherte Bindegewebe konnte sich jetzt narbig retrahieren. Es bildete so einmal die derbe solide Wand des Ganges, andererseits begann dasselbe an dem Ösophagus zu zerren. Diesem Zuge konnte das Ösophagusgewebe auf die Dauer nicht standhalten, dasselbe gab nach und bildete so das schon erwähnte Traktionsdivertikel.

Rokitansky machte in den 40er Jahren vorigen Jahrhunderts als erster auf diese Gebilde aufmerksam. Bedeutend geklärt und erweitert wurde die Kenntnis über deren pathologische Anatomie durch Zenker. Solche Traktionsdivertikel kommen nach letzteres Ansicht häufiger vor, als gemeinhin angenommen wird. Tiedemann schätzt die Zahl auf Grund von 633 Sektionen auf über 4% bei Erwachsenen.

Wenn demnach dieselben viel seltener zur Beobachtung kommen, so liegt das, wie Zenker glaubt, an der fast allgemein üblichen Sektionstechnik, gemäss welcher Lunge und Ösophagus getrennt dem Thorax entnommen werden und die Öffnung der Speiseröhre an der vorderen Wand geschieht. Gerade diese ist aber, entsprechend der Entstehungsursache, in den meisten Fällen Sitz der oft unauffälligen Veränderungen. Ein Übersehen derselben ist auf diese Weise leicht möglich.

Die unmittelbare Veranlassung zur Entstehung derartiger Divertikel bildet fast stets, d. h. in 80 bis 85% der Fälle, der Zug schrumpfender Bronchialdrüsen auf die Ösophaguswand. Seltener treten sie auf im Gefolge von Lungenerkrankungen, Mediastinitis, Pericarditis, Pleuritis etc. Besagte Schrumpfung der Bronchialdrüsen erfolgt häufiger auf anthrakotischer, als wie in diesem Falle auf tuberkulöser Basis. Oeconomides gibt eine Statistik über 80 Leichen, deren Bronchialdrüsen einer eingehenden Prüfung unterworfen wurden. Die durch sie in der Umgebung hervorgerufenen pathologischen Veränderungen konnten in 17 Fällen auf reine Anthracose, in acht Fällen auf eine Kombination von Skrophulose und Anthracose und nur siebenmal auf reine Tuberkulose zurückgeführt werden. Aus diesem Grunde finden sich derartige Veränderungen auch viel häufiger in höherem Alter, in dem die Anthracose eine alltägliche Erscheinung ist. Starck entnimmt einer Statistik von über 200 Divertikelbildungen, dass dieselben nur in acht Fällen unter dem zehnten Lebensjahre beobachtet wurden. Eine Divertikelbildung in so jugendlichem Alter wie in diesem Falle hat Zenker nur einmal bei einem Kinde von 1½ Jahren beobachtet. Ausserdem sah Tetens einmal die gleiche Bildung bei einem 1¼jährigen Kinde.

Wenn nun auch die klinischen Erscheinungen derartiger Traktionsdivertikel wegen ihrer kleinen, nach Millimetern

zählenden Durchmessern im Gegensatz zu den eine enorme Grösse erreichenden Pulsionsdivertikeln so gering sind, dass es noch in keinem Falle gelang, dieselben während des Lebens nachzuweisen, so können sie doch die Ursache schwerwiegender, letaler Komplikationen werden, wenn eine Perforation derselben erfolgt. Dies tritt nach Stark in etwa 10% der Fälle ein. Eine solche Perforation kann entweder vom Ösophaguslumen her, oder von aussen nach innen eintreten. Obwohl erstere Art des Durchbruchs selten nachgewiesen werden konnte, schreibt Zenker ihr doch die Hauptschuld derartiger Zufälle zu. Er glaubt, die Retention von Speiseresten verursache zunächst eine Entzündung, die durch virulente Infektionskeime zu einem gangränösen Zerfall des Divertikelbodens führe. Dies wäre also etwa ein Analogon zu der Ätiologie einer Appendicitis, hervorgerufen durch den Reiz zurückgehaltener Kotsteine. Oeconomides bestreitet eine solche Entstehungsursache und beruft sich dabei auf die Perforation von Divertikeln der Trachea und der Bronchien, wo die angegebenen Momente wegfallen. Wie dem auch sei, für unseren Fall liegt die Wahrscheinlichkeit sehr nahe, dass durch Arrosion von aussen her, die Perforation in den Ösophagus entstand. Einmal spricht das Fehlen putridjauchiger Prozesse hierfür, andererseits muss man entsprechend der von einer Drüse ausgehenden, nach der Lunge hin fortschreitenden Verkäsung, auch einen gleichen Prozess für die Bildung dieser Perforation, d. h. von aussen nach innen annehmen.

Die histologische Beschaffenheit dieser Divertikel ist verschieden. Sie richtet sich nach der Intensität, mit der sich der ganze Prozess vollzieht. Zum grossen Teil konnte man in den Divertikeln noch intakte Schleimhaut nachweisen, teilweise fanden sich auch Muskelfasern vor; in einer weiteren Zahl waren durch Ulceration alle typischen Elemente zu Grunde gegangen und durch Bindegewebe ersetzt. Soweit ich

mich in diesem Falle unbeschadet der Erhaltung des vorliegenden Präparates makroskopisch orientieren konnte, war die Schleimhaut besonders in den oberen und seitlichen Partieen noch wohl erhalten, während an der unteren Begrenzung des Divertikels die Schleimhaut durch das von der Lungencaverne her abfliessende Sekret zerstört war. Eine grundlegende Bedeutung hat der histologische Bau für die Divertikel nicht. Dagegen macht Oeconomides feinere Differenzierungen auf Grund ihrer Entstehungsgeschichte. Er teilt die Divertikel ein in einfache und kombinierte. Unter ersteren versteht er Divertikel, die ohne Perforation, unter letzteren solche, die nach vorausgegangener Perforation entstanden sind. Hier kommt wohl bloss der letzte Modus in Betracht, indem anzunehmen ist, dass erst nach Abfluss der Zerfallsprodukte durch die entstandene Fistel, eine Retraktion des entzündlich infiltrierten Gewebes stattfinden konnte, die erst den unmittelbaren Anlass zur Divertikelbildung gab.

Ist einmal eine Perforation eingetreten, dann kann der Verlauf der Dinge sich verschieden gestalten. Es ist möglich, dass, wie in mehreren von Fränkel veröffentlichten Fällen, ein derartiger Zufall unmittelbar zum Tode führt. In einem Falle schloss sich an die Perforation eines Divertikels eine fortschreitende Phlegmone des Mediastinums an; in einem weiteren Falle erfolgte der Durchbruch unmittelbar in das Lungengewebe hinein und führte durch Gangrän desselben zum Exitus. Derartige schlimme Ausgänge treten aber meistens nur dann ein, wenn die Perforation in freie, nicht abgegrenzte Räume erfolgt. Hatte sich vorher eine abkapselnde Bindegewebswucherung entwickelt, erfolgte die Perforation in einen derbwandigen Abcess, in einem Bronchus oder die Trachea, so sind die Folgen meist nicht so schlimm. Zwar kann auch hier ein unglücklicher Zufall, z. B. eine Aspirationspneumonie, wie ein weiterer Fall Fränkels beweist, einen letalen Aus-

gang herbeiführen, im allgemeinen aber tritt nach einer derartigen Perforation eine Vernarbung und Schrumpfung der Fistelöffnung (ohne tiefere Störungen) ein, sobald durch dieselbe die Sekrete ihren Abschluss gefunden haben oder ausgehustet wurden. Man sieht dann bei der Sektion nur mehr entsprechend alte Narben, welche noch auf den abgelaufenen Prozess hindeuten.

Ein Analogon zu dem in Frage stehenden Falle konnte ich in der Litteratur nicht finden. Wohl kamen, wie schon oben erwähnt, Kommunikationen von Ösophagus und Lunge zur Beobachtung, diese Fälle hatten aber das gemeinsam, dass die Kommunikation mehr oder weniger plötzlich durch Perforation unmittelbar von Organ zu Organ hergestellt wurde. In dem vorliegenden Fall dagegen bildete sich die Kommunikation erst ganz allmählich, und was das wesentlichste ist, sie wurde auf indirektem Wege, vermittels eines derbewandigen Kanals, ohne Anlagerung der Organe, aneinander hergestellt. Dieser indirekten Kommunikation ist es im vorliegenden Falle wohl zuzuschreiben, dass sich zu der Tuberkulose der Lunge nie eine Mischinfektion hinzugesellte. Es erklärt sich das vielleicht damit, dass einmal, bei beträchtlicher Länge des Kanals, die Verbindung mit dem Ösophagus nur durch eine ganz enge Öffnung erfolgte, so dass auf keinen Fall von der Speiseröhre aus viel Material hindurchtreten konnte, andererseits etwa eingedrungene Infektionskeime von den der Caverne entströmenden Massen immer wieder herausgespült wurden. Dass dieser Kanal auch wirklich der Caverne als Abflussrohr diente, dafür spricht einmal die starke Füllung des selbst intakten Ganges mit käsigen Massen, dann aber auch die unterhalb der Perforationsstelle befindliche Ulceration der Speiseröhre, die man sich durch dauernde Berieselung mit käsigen Massen, d. h. durch Kontaktinfektion entstanden, denken muss.

Im allgemeinen ist der Ösophagus vermöge seines derben anatomischen Baues vor der tuberkulösen Infektion geschützt und das Vorkommen derselben eine grosse Seltenheit. Unter etwa 500 Inauguraldissertationen über das Gesamtgebiet der Tuberkulose konnte ich nur eine einzige ausfindig machen, welche diese Erkrankung des Ösophagus behandelte. In jener von Hasselmann im Jahre 1895 veröffentlichten Dissertation findet sich eine Zusammenstellung aller bis dahin publizierten Fälle von Ösophagustuberkulose. Derselbe konnte damals nicht mehr als 16 sicher beglaubigte Fälle zitieren. Inzwischen erschien vor einiger Zeit von Cone eine Zusammenstellung von 48 aus der Litteratur gesammelten Fällen. Diese kurzen Daten beweisen wohl die Seltenheit der in Frage stehenden Affektion zur Genüge.

Die Art ihrer Entstehung ist meistens eine ähnliche wie in dem vorliegenden Falle. Fast stets sind es verkäsende Bronchialdrüsen, die den Ösophagus von aussen her infizieren. Hier ist natürlich das gegen die Infektion vom Ösophaguslumen her schützende Plattenepithel machtlos. Trotzdem gibt es auch Fälle, wo die Infektion von dem Ösophagusinneren aus erfolgte. Dann liess sich aber stets nachweisen, dass das Plattenepithel schon vorher irgend eine Schädigung, durch Verätzung z. B., erlitten hatte. Einen wie wirksamen Schutz dasselbe in intaktem Zustande der Speiseröhre verleiht, das beweist die ungeheuere Seltenheit ihrer Infektion bei Phthisikern, die grosse Mengen bazillenhaltigen Sputums verschlucken. In seltenen Fällen kann die Infektion auch auf dem Wege des Cirkulationssystems erfolgen. In unserem Falle kommt eine derartige Verbreitungsweise nicht in Betracht, — die Lokalisation des Krankheitsherdes unterhalb des infizierenden Agens, bei völliger Intaktheit aller selbst dicht darüber gelegenen Partieen, spricht mit Sicherheit dagegen. Orth veröffentlichte andererseits drei Fälle, in denen nach seiner Meinung die

Ösophagustuberkulose durch Fortleitung auf dem Lymphwege Resorptionstuberal) entstand. Für die Möglichkeit einer derartigen Infektion spricht sich auch Weichselbaum aus. Einzig in seiner Art ist wohl ein Fall Mazottis, in dem die Ösophagustuberkulose Teilerscheinung einer akuten Miliartuberkulose war.

Die klinischen Erscheinungen derartiger tuberkulöser Geschwüre sind, wie auch in unserem Falle, meist gering. Sie werden erst bedeutsam, wenn weitere Komplikationen hinzutreten. Meist sind auch die befallenen Individuen von so schweren anderen Krankheitsprozessen heimgesucht, dass die Symptome dieser Affektion fast ganz in den Hintergrund treten.

Was nun den histologischen Bau dieser Geschwüre betrifft, so war es stets ein streitiger Punkt, ob auch solche Geschwüre als tuberkulös zu bezeichnen sind, deren Ätiologie wohl klar ist, welche aber nicht die typischen Elemente, d. h. Tuberkel- und Riesenzellen, besitzen. Es muss nun bemerkt werden, dass in dieser Richtung nur ein gradueller Unterschied gemacht werden kann. Die Tuberkelbildung, sowie der typische Bau der Geschwüre braucht zu seiner Entwicklung längere Zeit. Das beweisen jene Fälle, wo nach rasch eintretender Perforation der Geschwüre, das Individuum bald zu Grunde ging. Niemals vermochte man bei dieser Gelegenheit einen typischen Bau der Geschwüre nachzuweisen. Wie sich die Verhältnisse in unserem Falle verhalten, kann ich nicht entscheiden, da ich im Interesse der Erhaltung des Präparates auf eine mikroskpische Untersuchung verzichtete. Immerhin glaube ich, dass Ätiologie, Form und Aussehen des Geschwüres schon die volle Berechtigung geben, dasselbe als tuberkulöses anzusprechen.

Wenn ich nun noch einmal einen kurzen Ueberblick über die Entwicklung der an vorliegendem Präparate sichtbaren

Veränderungen gebe, so ging der ganze Prozess von einer verkäsenden Bronchialdrüse aus. Die Verkäsung setzte sich in das Gewebe destruierend und kanalisierend auf die Nachbarschaft fort und stellte allmählich eine Kommunikation zwischen Lunge und Ösophagus her. Nunmehr entstand durch Kontaktinfektion am Ösophagus ein tuberkulöses Geschwür, in der Lunge eine Infiltration, die schliesslich zu Cavernenbildung führte. Seitlich wurde der Prozess durch entzündlich gewuchertes Bindegewebe eingedämmt. Ihm entspricht am vorliegenden Präparat die Wandung des kommunizierenden Ganges. Dieser wieder verursachte durch Fixation des Ösophagus eine Dilatation desselben und durch spätere eintretende Schrumpfung eine circumskripte Divertikelbildung an dessen vorderer Wand.

Es lassen sich so diese teilweise seltenen pathologischen Befunde alle auf einen einzigen fortschreitenden Prozess zurückführen, wodurch dem Gesamtbilde trotz der verschiedenen anatomischen Verhältnisse der einheitliche Charakter gewahrt bleibt.

Zum Schlusse erfülle ich die angenehme Pflicht, Herrn Professor Dr. Ritter von Ranke, Direktor der Kgl. Universitäts-Kinderklinik, für die gütige Überlassung des Falles, sowie für die Anregung zu dieser Arbeit und die freundliche Durchsicht derselben, ferner Herrn Obermedizinalrat Professor Dr. Bollinger für die Übernahme des Referats meinen besten Dank auszusprechen.

Litteratur.

Cone: Zusammenstellung von 48 veröffentlichten Fällen von Ösophagustuberkulose.

Cornet: Die Tuberkulose (Nothnagels Handbuch der spez. Pathologie und Therapie).

Dreschfeld: Beitrag zur Dilatation des Ösophagus (Inaug.-Dissert. Würzburg 1892).

Fränkel: Deutsche med. Wochenschrift: Über Traktionsdivertikel des Ösophagus. 1893.

Hasselmann: Über Tuberkulose des Ösophagus. Inaug.-Dissert. München 1895.

Mazotti: Delle alterationi delle esofago nella Tuberculosi.

Oeconomides: Über chronische Bronchialdrüsenaffektionen und deren Folgen. Med. Dissert. Basel 1882.

Rokitansky: Handbuch der spez. pathol. Anatomie. Bd. II. 1842.

Starck: Die Divertikel der Speiseröhre. Leipzig 1900.

Tiedemann: Med. Dissert.: Über die Ursachen und Wirkungen chronisch entzündlicher Prozesse im Mediastinum. Kiel 1875.

Tetens: Med. Dissert.: Ein Betrag zur Lehre von Ösophagusdivertikeln. 1888.

Weichselbaum: Tuberkulose des Ösophagus. Wiener med. Wochenschrift 1884.

Zenker und v. Ziemssen: Krankheiten des Ösophagus. Bd 7. I. 1877.

Lebenslauf.

Geboren am 13. November 1878 als Sohn des Bankiers Wilhelm Goldschmidt zu Coblenz, besuchte ich daselbst das Kgl. Kaiserin-Augusta-Gymnasium. Nach Erlangung des Reifezeugnisses zu Ostern 1898 studierte ich in Freiburg, Berlin und München Medizin. An letzter Universität bestand ich Ende des vierten Semesters das medizinische Vorexamen. In dem fünften Semester genügte ich meiner Dienstpflicht bei dem Kgl. Bayer. ersten Infanterie-Regiment zu München mit Ableistung des ersten Halbjahres. Im zehnten Semester unterzog ich mich ebendort der medizinischen Approbationsprüfung, welche ich am 14. Februar bestand.

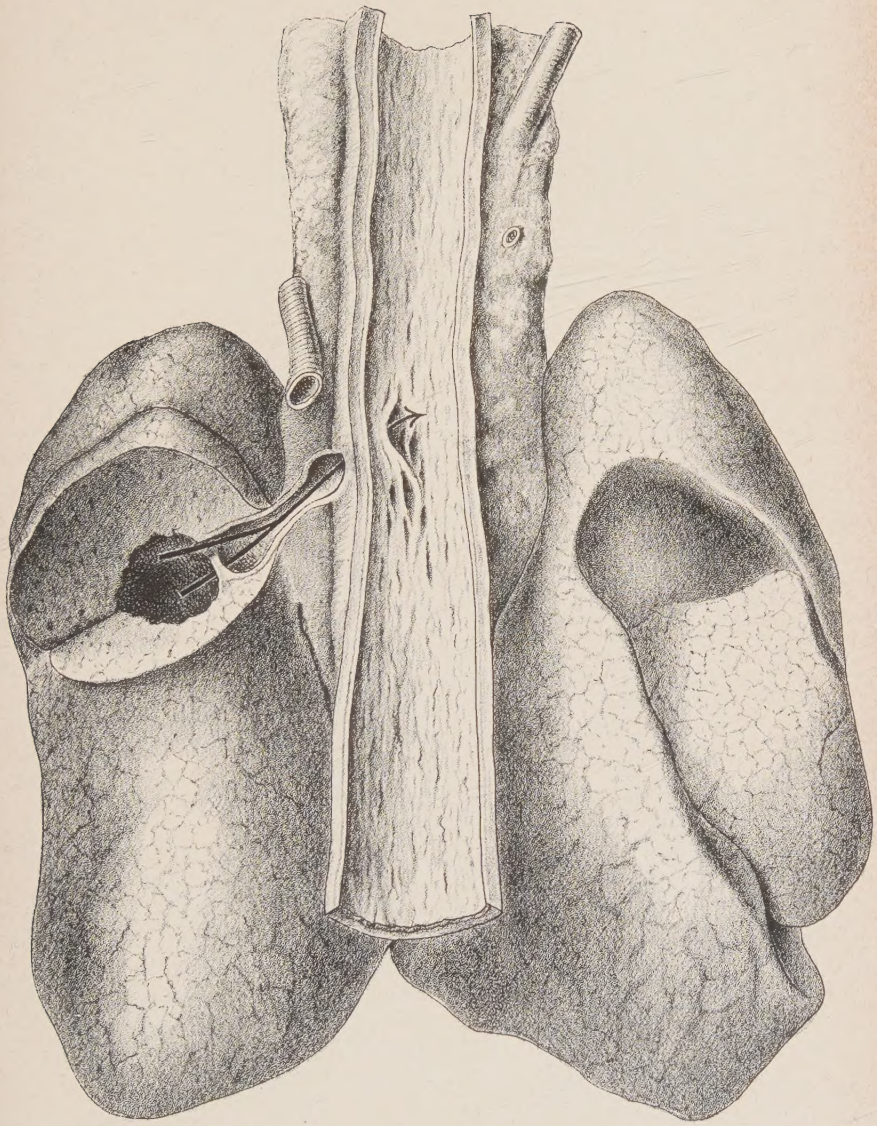

C. Krapf, del. et lith.